Karolinska Institutet

Akuta onkologiska bukproblem

TYPHLIT

Anna Nilsson, ÖL
Astrid Lindgrens Barnsjukhus

160203

Typhlit, nekrotiserande enterokolit, neutropen kolit, ileocekalt syndrom……

KLINISK DEFINITION/SYMPTOMATOLOGI

Akut buksmärta i samband med neutropen feber

Pojke 10 år

- Ph+ ALL med diagnos augusti 2014
- Behandling enl EsPhALL ; i remission dag 29

- Komplicerat vårdförlopp med täta infektioner, nutritionsproblem, smärtproblematik och i februari njursten

- Maj 2015 inkommer med diffust magont och matleda, neutropen. AT: omväxlande opåverkad/ anger stark smärta, cushingoid. Vitalparametrar ua

- Inläggs för observation

- Följande morgon feber och svettig/kladdig
  Bredspektumantibiotika sätts in. Fasta + iv vätskor
- På em: fulminant septisk chock. Till BIVA. Senare växt av E coli i blod.
- Radiologi: BÖS, UL buk, DT buk 150530

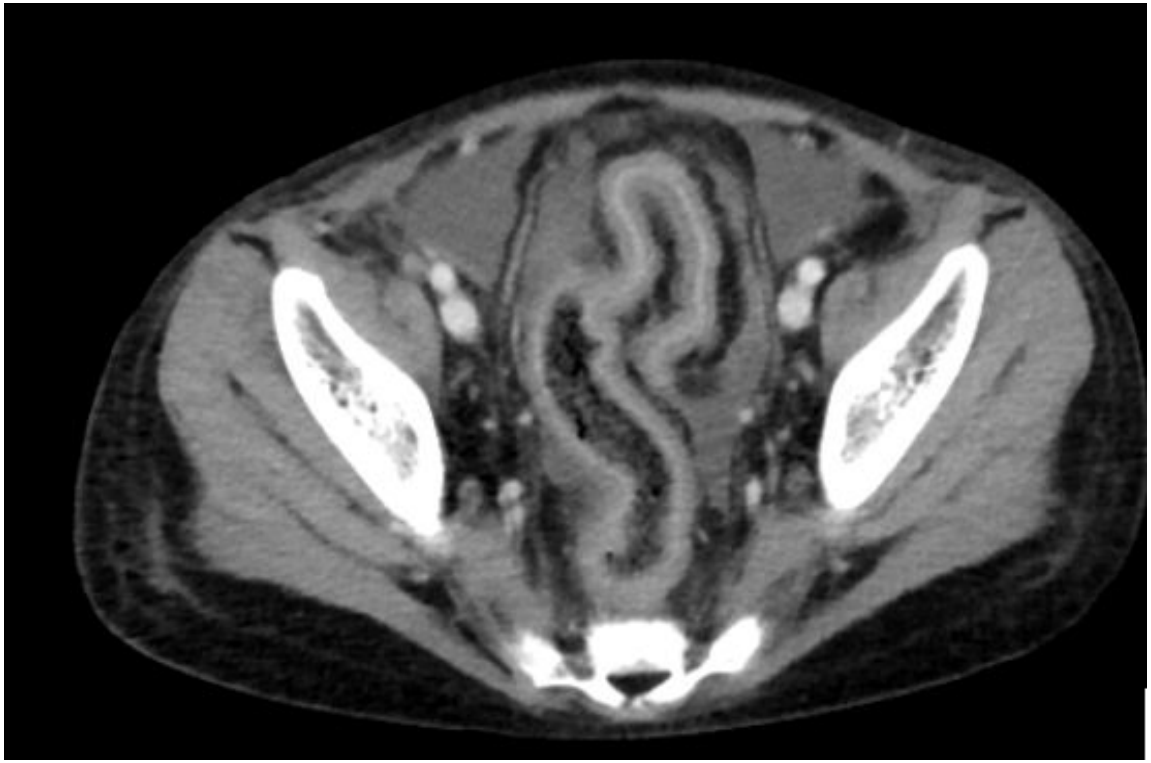

Bakgrund

- Beskrevs i början av 90-talet som en klinisk entitet hos barn med akut leukemi under induktionsbehandling.

- Incidenssiffror osäkra ; 2,5-5% av alla barn med cancer drabbas
  AML 12%, ALL 7,5-15% ,Burkitt lymphoma 15%

- Associerade riskfaktorer: Cytostatikabehandling <2 v,steroider, mucosit, dålig nutrition, förstoppning, TPN

- Även hos vuxna med ALL, AML, MDS, AIDS och efter transplantation

Patogenes

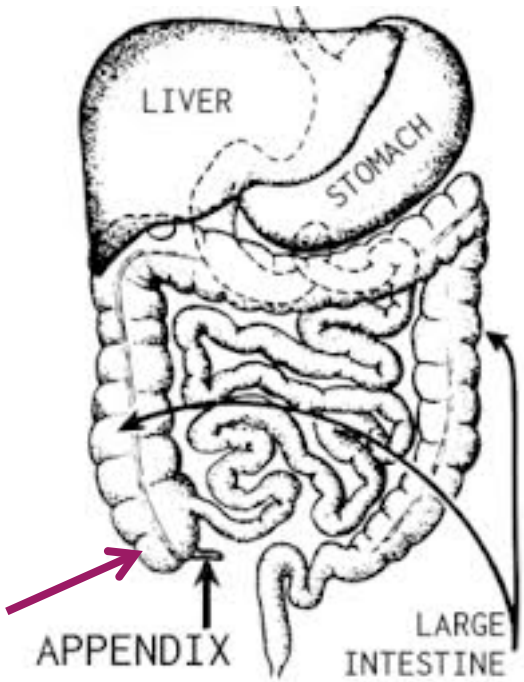

- Mucosan skadas av cytostatika
- Neutropeni
- Försämrat immunförsvar mot tarmpatogener

- Inflammation i tarmväggen
- Mikrobiell translokation; G- bakterier, clostridier, candida och CMV
- Distension/perforation av tarmen

Fall pojke

- BIVA vård 4 v (barnkirurger, anestesi+barnonkolog+infektion)
- Antibiotika (Meronem+ Metronidazol, Ambisome); fasta+ TPN
- Upprepad radiologi: UL+ DT ; v 2 i förloppet fortsatt radiologisk progress och neutropeni

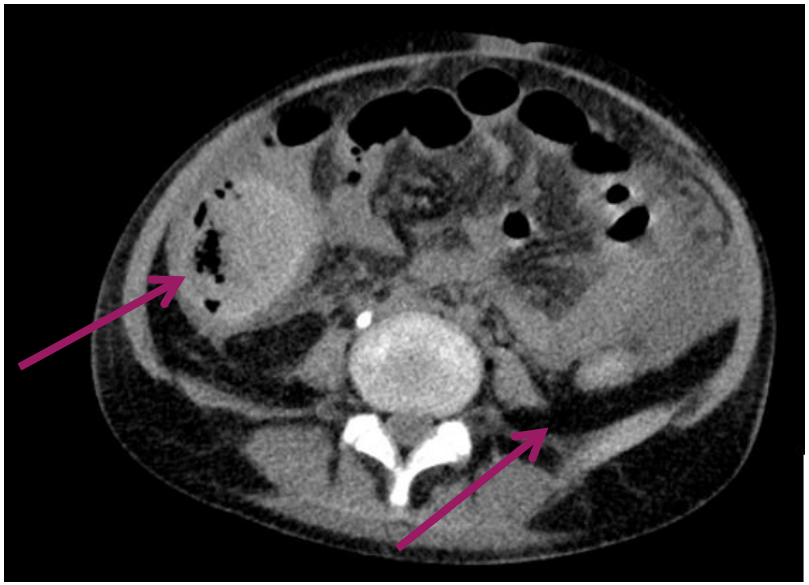

- I slutet av juni radiologisk regress

Typhlit-vad vi vet idag

- Akut buksmärta och neutropen feber; illamående och kräkningar, diarre, risk för samtidig sepsis
- Diff diagnoser ? Appendicit, ischemisk tarm, IBD, infektiös orsak tex CMV kolit
- Utred frikostigt med UL buk+ BÖS, DT (väggförtjockning>3mm)
- Behandling; antibiotika, vätska, fasta, nutrition

Pojke 3 m

- Prematurfödd gosse v 32.
- Söker akut vid ca 3 mån ålder pga knöl i testikeln; AML med engagemang av BM, CNS, orbita, skelett och njurar

- Erhållit första blocket vid månadsskiftet juli/aug. Neutropen
- 2v senare diarre, verkar ha ont, buken uppblåst.

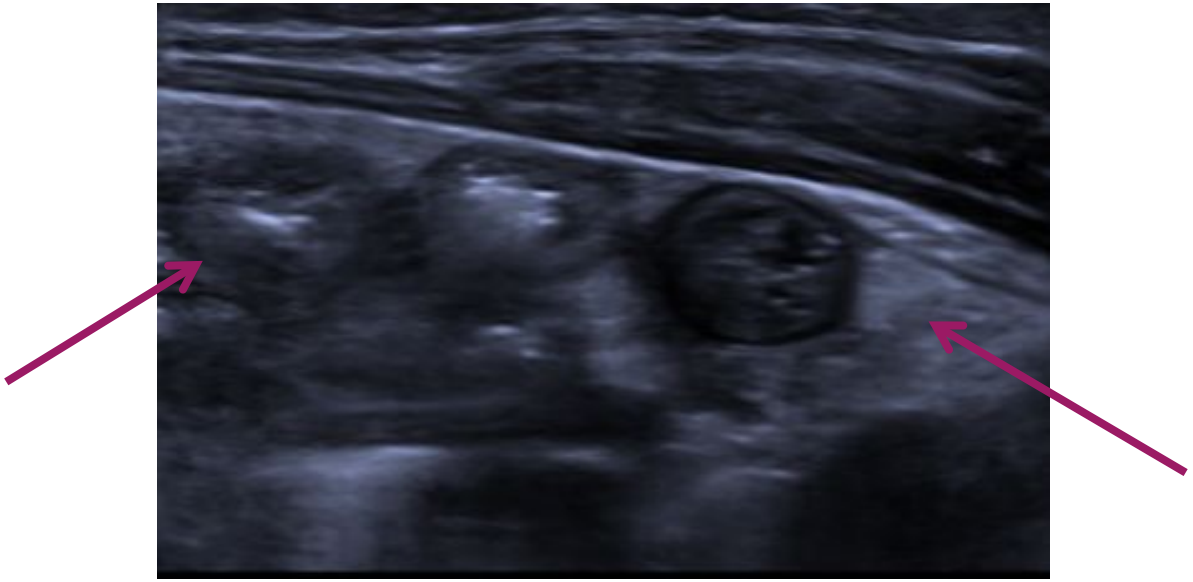

Pojke 3 m

- Uttalad neutropen 6-7 veckor efter första erhållna behandlingen
- Upprepade sepsis episoder med bred antibiotika
- Långvarig TPN

- Kvarstående UL fynd 2 mån senare
- Symptombilden förbättras vid regeneration av BM och neutrofila >0.2

- Långvarigt sjukhusbunden pga nutritionsproblem efter akuta infektionsperioder

Kunskapsluckor

- ✓ Incidens och mortalitet med nuvarande behandlingsintensitet
- ✓ Hur ser symptombilden ut? Kopplingen mucosit-typhlit ?
- ✓ Vilken är nyttan av biomarkörer (CRP, procalcitonin)?
- ✓ Korrelerar sjukdomens svårighetsgrad till röntgenfynd ?
- ✓ Vad är naturalförloppet och hur länge är man sjuk ?
- ✓ Finns annat än symptomatisk stödjande behandling att tillgå ?

Tack!